

Anatomie de la moelle épinière

Auteurs : SCIRE Community Team | Réviseur : [Riley Louie](#) | Publié : 21 septembre 2017 | Mise à jour : 1 mai 2024

Ce document fournit un aperçu des structures de la moelle épinière et comment celle-ci fonctionne.

Points clés

- La colonne vertébrale est une longue colonne de 33 petits os du dos (vertèbres), qui sont connectés ensemble par des ligaments et des disques.
- Les régions principales de la colonne vertébrale sont la colonne cervicale (cou), la colonne thoracique (haut du dos et section du milieu), la colonne lombaire (bas du dos), le sacrum (partie du bassin) et le coccyx.
- La moelle épinière est un long paquet de tissus nerveux localisé dans le centre de la colonne vertébrale.
- La moelle épinière est faite de cellules nerveuses (neurones) qui transmettent les signaux nerveux entre le cerveau et le corps pour contrôler le mouvement, les sensations et d'autres fonctions. La moelle épinière est aussi le centre des réflexes.

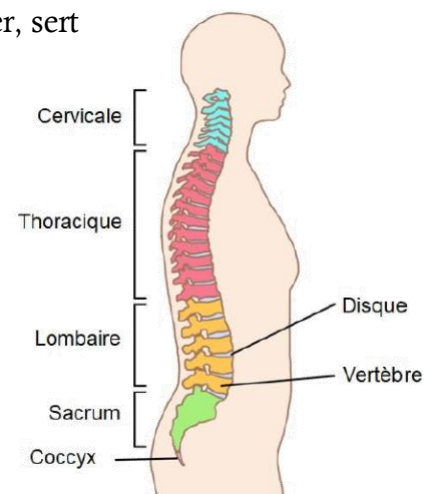
Qu'est-ce que la colonne vertébrale?

La colonne vertébrale est une longue colonne de 33 petits os du dos, appelés *vertèbres*, qui sont connectés ensemble par de forts ligaments fibreux et des disques fibreux qui absorbent les chocs. La colonne vertébrale fait partie du squelette.

La colonne vertébrale supporte le poids du corps, permet au torse de bouger, sert d'ancrage à plusieurs muscles et protège la moelle épinière de dommages potentiels. La colonne vertébrale est aussi appelée *rachis* ou *échine*.

Régions de la colonne vertébrale :

- La colonne cervicale a 7 vertèbres cervicales et forme le cou.
- La colonne thoracique a 12 vertèbres thoraciques et forme le haut du dos et la section du milieu du dos.
- La colonne lombaire a 5 vertèbres lombaires et forme le bas du dos.
- Le sacrum est composé de 5 vertèbres sacrales qui sont fusionnées ensemble pour former un os en forme de pointe qui fait partie du bassin.
- Le coccyx est fait de 3 à 5 vertèbres coccygiennes qui sont fusionnées ensemble pour former le coccyx.



Les cinq régions majeures de la colonne vertébrale.¹

La colonne vertébrale a un canal vide en son centre qu'on appelle le *canal spinal*, qui s'étend sur toute la longueur de la colonne vertébrale, de la base du crâne jusqu'au sacrum. Le canal spinal contient la moelle épinière.

Nommer les os de la colonne vertébrale

Les os de la colonne vertébrale sont nommés et numérotés selon :

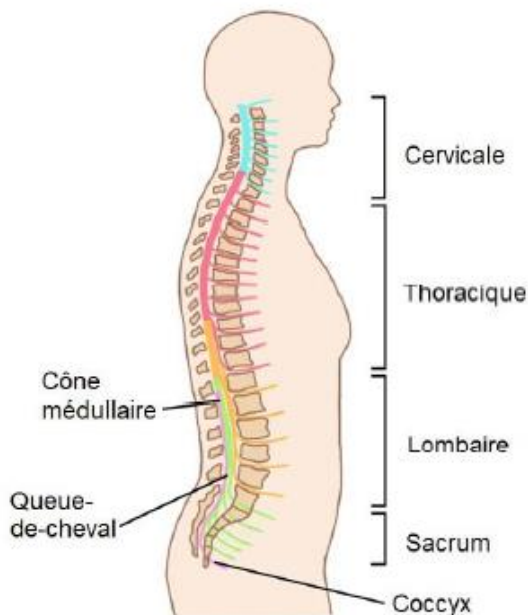
- La région de la colonne vertébrale dans laquelle se situe l'os (cervicale, thoracique, lombaire, sacrale), qui est souvent abrégée simplement par une lettre (i.e. «C» pour « colonne cervicale » ou colonne C, «T» pour « colonne thoracique » ou colonne T)
- Le numéro de l'os dans cette région. La numérotation commence à 1 pour la vertèbre la plus près de la tête et augmente à chaque vertèbre, en se dirigeant vers le bas (compter en ordre croissant en descendant vers le bas de la colonne vertébrale). La numérotation recommence à 1 au début de la prochaine région de la colonne vertébrale.



Par exemple, l'os en haut de la région lombaire (bas du dos) est appelé «première vertèbre lombaire» ou «L1».

Qu'est-ce que la moelle épinière?

La moelle épinière est un long paquet de tissus nerveux localisé dans la colonne vertébrale. C'est le chemin principal de transmission des signaux nerveux entre le cerveau et le reste du corps. C'est aussi le centre des réflexes.



La moelle épinière est divisée en 31 segments qui donnent chacun naissance à une paire de nerfs spinaux.³

La moelle épinière est faite de millions de cellules nerveuses microscopiques. Des couches protectrices de tissu, appelées *méninges*, couvrent la moelle épinière et un fluide spécial, nommé *liquide cérébro-spinal*, protègent la moelle épinière dans la colonne vertébrale.

La parcours de la moelle épinière

La moelle épinière débute à la base du crâne, où elle se connecte au cerveau par le tronc cérébral. La moelle épinière traverse ensuite le canal creux au centre de la colonne vertébrale, le canal spinal.

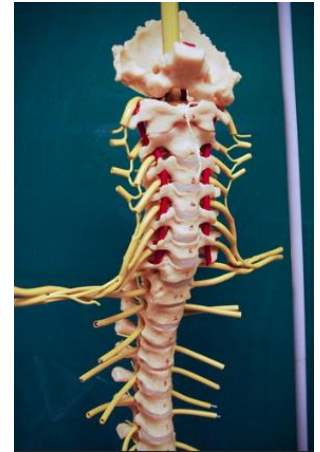La moelle épinière est plus courte que la colonne vertébrale, donc elle ne la traverse pas entièrement. Elle se termine à un point nommé *cône médullaire*, près de la première ou seconde vertèbre lombaire. À partir de ce point, les nerfs spinaux qui émergent de l'extrémité de la moelle épinière sont regroupés en faisceau, qu'on appelle *queue-de-cheval*, dans le canal rachidien.

Segments de moelle épinière

La moelle épinière est divisée en 31 segments nerveux, du haut vers le bas :

- 8 segments cervicaux
- 12 segments thoraciques
- 5 segments lombaires
- 5 segments sacraux
- 1 segment du coccyx

Chaque segment est une partie de la moelle épinière qui donne naissance à une paire de nerfs spinaux (un gauche et un droit). Les nerfs spinaux quittent la colonne vertébrale par des arcades entre les os et continuent vers l'extérieur pour devenir les nerfs des bras, des jambes et du corps.



Nerfs spinaux s'étendant de la colonne vertébrale.⁴

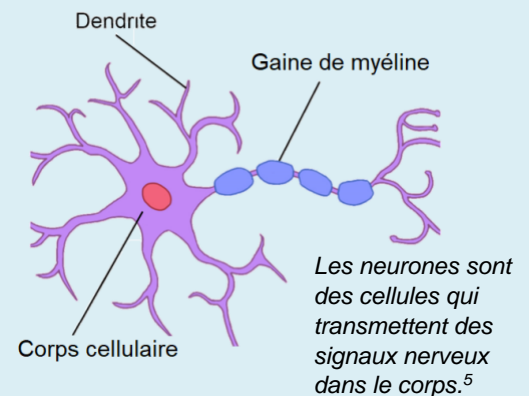
Comment la moelle épinière fonctionne-t-elle ?

La moelle épinière fait partie du système nerveux. Le système nerveux est le système de communication principal du corps. Il permet que des messages soient passés d'une région à l'autre du corps. Cela est possible grâce à des cellules spéciales nommées *neurones*.

Neurones

Les neurones sont les cellules principales du système nerveux. Les neurones génèrent, conduisent et passent les signaux nerveux dans les nerfs, la moelle épinière et le cerveau.

Les neurones communiquent avec les autres cellules (comme d'autres neurones, les cellules musculaires et les récepteurs sensoriels) par des connexions appelées *synapses*. Ces connexions permettent aux cellules de passer des signaux nerveux électriques et chimiques aux autres cellules.



Le cerveau et la moelle épinière composent ensemble le *système nerveux central*. Le système nerveux central est le système de contrôle principal du corps.

- Le **cerveau** est le centre de commande du système nerveux. Il envoie à tout le corps des commandes qui contrôlent le mouvement, la respiration et d'autres fonctions. Le cerveau reçoit aussi des signaux sur les sensations de tout le corps, qu'il interprète pour aider à gérer les fonctions du corps.
- La **moelle épinière** est le chemin principal pour le passage de l'information entre le cerveau et le reste du corps. Elle agit comme une autoroute sur laquelle les signaux nerveux peuvent voyager entre les régions éloignées du corps. Cela inclut autant les commandes envoyées du cerveau au corps que les sensations du corps au cerveau. La moelle épinière est aussi le centre des réflexes (un réflexe est une réponse musculaire à un stimulus tactile).

Les fonctions principales de la moelle épinière sont de passer l'information liée au mouvement, aux sensations, aux réflexes et aux fonctions des organes.

Mouvement (motoneurones)

La moelle épinière fournit un chemin pour les commandes de mouvement afin qu'elles voyagent du cerveau aux muscles. Cela est appelé la *fonction motrice*. Les neurones qui envoient les commandes de mouvement sont appelés *motoneurones*.

Le mouvement débute dans des zones spéciales du cerveau (*motrices*) qui planifient et génèrent les signaux nerveux pour créer les mouvements. Les *motoneurones supérieurs* de cette région du cerveau ont de longues fibres nerveuses (*axones*) qui sont projetées le long de la moelle épinière, où elles passent leurs signaux aux motoneurones inférieurs qui quittent la moelle épinière et vont dans le corps. Ces motoneurones inférieurs se connectent avec des cellules musculaires pour passer les commandes de mouvement qui disent aux muscles de se contracter.



Sensation (neurones sensitifs)

La moelle épinière est aussi un chemin pour permettre aux sensations de cheminer du corps au cerveau. Cela est appelé la *fonction sensorielle*. Les neurones qui envoient l'information sensorielle sont appelés les *neurones sensoriels*.

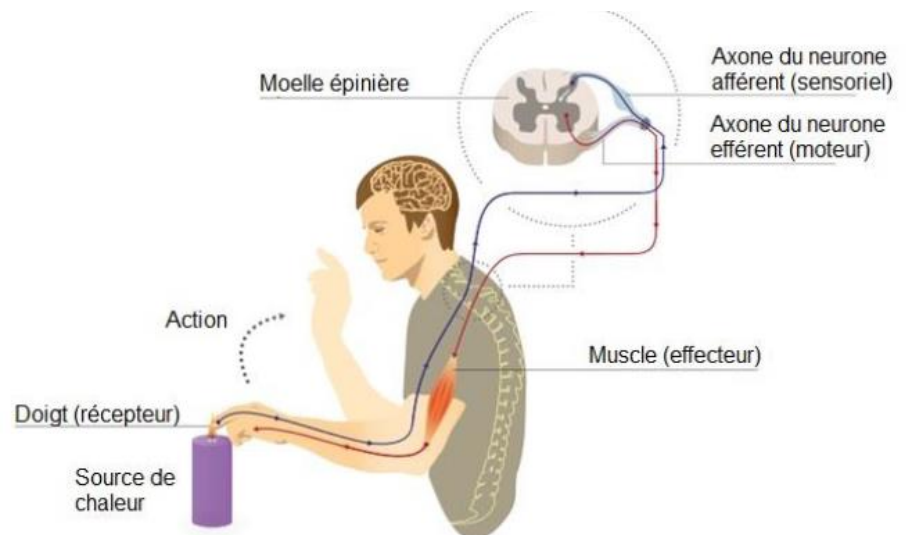
Les tissus du corps (comme la peau, les muscles, les organes) contiennent des *récepteurs sensoriels* spéciaux. Les récepteurs sensoriels détectent les sensations comme le toucher, la pression, la vibration ou la température. Quand une sensation est détectée, un signal est envoyé le long de la fibre nerveuse (axone) d'un neurone sensoriel jusqu'à la moelle épinière.

Le signal monte ensuite dans la moelle épinière, où il est envoyé au tronc cérébral et au cerveau par d'autres neurones. Quand ces signaux atteignent les centres des sensations dans le cerveau, ils sont interprétés et la personne ressent la sensation.

Réflexes spinaux

Les réflexes sont des réponses automatiques qui se produisent dans la moelle épinière et ne voyagent pas préalablement au cerveau. Par exemple, quand le tendon sous la rotule est frappé, cela provoque le *réflexe rotulien*.

Les réflexes spinaux impliquent des neurones, autant pour la sensation que pour le mouvement. Quand certains récepteurs sensoriels sont activés, un signal nerveux est envoyé par les neurones sensoriels à la moelle épinière. Dans la moelle épinière, le signal est



Les signaux de douleur provoqués en touchant quelque chose de chaud voyagent jusqu'à la moelle épinière et retournent aux muscles sans passer d'abord par le cerveau.⁷

passé aux motoneurones inférieurs impliqués dans le mouvement du réflexe. Les motoneurones envoient alors un signal qui sort de la moelle épinière pour aller aux muscles, causant une réponse musculaire immédiate.

Fonction d'un organe interne (autonome)

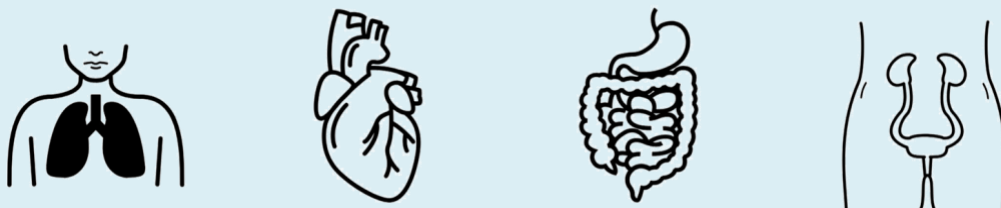La moelle épinière joue aussi un rôle dans le contrôle de certaines fonctions des organes internes par le *système nerveux autonome*.

Le système nerveux autonome

Le système nerveux autonome contrôle des processus corporels en grande partie inconscients comme la pression artérielle, le rythme cardiaque, le rythme de la respiration, la température corporelle, la digestion, la vessie, l'intestin et la fonction sexuelle. Il est composé de deux divisions :

- Le *système nerveux sympathique* prépare le corps pour des situations d'urgence ou stressantes. Il est souvent nommé le système de «combat ou de fuite» parce qu'il prépare le corps pour l'action. Par exemple, il augmente la fréquence cardiaque et ralentit la digestion.
- Le *système nerveux parasympathique* prépare le corps pour des situations normales et non urgentes. Il est souvent nommé le système de «relaxation et digestion» parce qu'il permet au corps de se restaurer. Par exemple, il ralentit la fréquence cardiaque et augmente la digestion.

Les systèmes sympathiques et parasympathiques ont des effets différents (et souvent opposés) sur les organes et travaillent ensemble pour contrôler les fonctions du corps selon la situation.



Le système nerveux autonome contrôle diverses fonctions du corps. ⁸⁻¹¹

Les neurones qui contrôlent la fonction du système nerveux autonome prennent leur origine dans le cerveau ou le tronc cérébral. Certains de ces neurones émergent par les nerfs crâniens (nerfs qui proviennent directement du cerveau et du tronc cérébral) et les autres se dirigent dans la moelle épinière, où ils se ramifient à partir de certaines zones :

- Les nerfs du système nerveux sympathique émergent de la moelle épinière thoracique et lombaire, des niveaux T1 à L2.
- Certains nerfs du système nerveux parasympathique émergent de la moelle épinière sacrale, de S2 à S4 (les autres émergent du tronc cérébral).

Après avoir quitté la moelle épinière, les neurones se connectent (par la synapse) avec d'autres neurones dans des grappes de cellules nerveuses, appelées *ganglions*. À partir de ces ganglions, les motoneurones projettent sur les organes et signalent les modifications de leur fonction.

Ressources associées

Lésions de la moelle épinière – les notions fondamentales : community.scireproject.com/topic/sci-basics/

Liste des références abrégée

La liste complète des références est disponible au :
community.scireproject.com/topic/spinal-cord-anatomy/#reference-list

Crédits des images

1. Image par SCIRE Community Team
2. [Spinal cord](#) ©Vectors Market, [CC BY 3.0 US](#)
3. Image par SCIRE Community Team
4. [BIO 120 Lab Spinal Cord 035](#) ©djneight, [CC BY-NC-ND 2.0](#)
5. Image par SCIRE Community Team
6. [Lifting weights](#) @skeeze, [CC0 1.0](#)
7. Modifié de : [Imgnotraçat arc reflex eng](#) ©MartaAguayo, [CC BY-SA 3.0](#)
8. [Lung](#) @mungang kim, [CC BY 3.0 US](#)
9. [Heart](#) ©Laymik, [CC BY 3.0 US](#)
10. [Digestive System](#) ©Design Science, [CC0 1.0](#)
11. [Excretory system](#) ©Olena Panasovska, [CC BY 3.0 US](#)



Avertissement : Ce document ne fournit pas de conseils médicaux. Ces informations sont diffusées dans un but éducationnel uniquement. Pour des informations supplémentaires ou des conseils médicaux spécifiques, consulter un professionnel de la santé qualifié. Le Projet SCIRE, ses partenaires et ses collaborateurs excluent toute responsabilité à toute personne pour toute perte ou dommage dû à des erreurs ou des omissions dans cette publication.